"En la corrección de todos los defectos faciales, el cirujano no sólo debe ser un artista, sino también más o menos un escultor con una percepción de la simetría relacionada con las diferentes características"

John Orlando Roe, 19051

Capítulo 15

Rinoplastia preservadora cerrada, técnica *LetDown* con osteotomía piezoeléctrica

Dr. Ilia Almazov, Dr. Farchádov Vugar (St. Petersburg). Rusia

Abreviaturas: LLC - *Lower Lateral Cartilage* (cartílago lateral inferior); ULC - *Upper Lateral Cartilage* (cartílago lateral superior); SNA - *Spina Nasalis Anterior* (espina nasal anterior); SMAS - Superficial musculoaponeurotic system; (LD) - Let Down; (PD) - Push Down; SPAR - Septum pyramidal adjustment and repositioning;

Introducción:

La primera descripción de la rinoplastia estética en la literatura médica pertenece al otorrinolaringólogo de Nueva York, John Orlando Roe, 1887[2], y fue dedicada a la corrección de la nariz respingona ("*pug nose*") mediante una técnica intranasal (cerrada). En su publicación, señaló que el método intranasal es preferible al método externo, ya que evita la formación de cicatrices no deseadas. Según una encuesta realizada en 1923, entre cirujanos estadounidenses dedicados a la rinoplastia, el 62% prefería el método cerrado. Sin embargo, si se trata de eliminar grandes gibas y de la necesidad de usar *spreader grafts*, el método cerrado solo se elige por el 14% de los médicos[3]. No somos críticos de los métodos de la rinoplastia abierta, cuyos resultados exitosos a menudo se observan entre los pacientes de nuestros colegas. Aunque a menudo escuchamos a los representantes de la escuela del acceso abierto decir, con respecto a la rinoplastia cerrada, que es "ciega, incontrolable, impredecible". De hecho, en el mundo de la rinoplastia cerrada se encuentran, según consideramos, métodos "ciegos", en los que no se presta atención a preservar la interacción clave de los tejidos blandos con el cartílago y la base ósea de la nariz.

La técnica "ciega" en la rinoplastia cerrada evidentemente pierde por visualización respecto a la técnica de acceso abierto, y en varios casos difieren solamente por no hacerse incisión de la columela. Por lo general, la disección se lleva a cabo con un limitado control visual, con tijeras y un raspador colocado en los tejidos blandos a través de incisiones entre cartílagos o debajo del mismo, sin una clara comprensión de la capa, o su noción exclusivamente táctil. Dado que no hay una visualización del desprendimiento de los tejidos blandos, no se debe esperar una preservación de las interacciones claves del tejido blando y cartilaginoso, entre las cuales figura el ligamento de *Pitanguy*. Cuando los tejidos blandos se desprenden así del cartílago óseo de la nariz, el sangrado resultante no se puede controlar claramente y es muy difícil realizar la coagulación de los vasos sangrantes en la ruptura del pericondrio, del periostio y del SMAS de la nariz. El alto grado de lesiones en los tejidos blandos y el hematoma resultan particularmente críticos en la zona *supratip*. El engrosamiento que surge en esta área y que requiere revisión, a menudo se asocia a una gran cantidad de tejidos fibrosos. Conocemos colegas que se han decepcionado en la rinoplastia cerrada y que han pasado al acceso abierto por esta razón.

Otro tipo de rinoplastia cerrada se basa en la biomecánica de los vínculos nasales entre cartílagos, piel y tejidos blandos. Los cambios en la proyección, ancho de la punta de la nariz y su rotación, se logran realizando diferentes cortes del cartílago lateral inferior) y cartílago lateral superior. Por ejemplo, durante la resección cefálica utilizando la técnica del "*Hockey-stick-shaped incision*", se produce un estrechamiento de la punta de la nariz y una rotación de las cúpulas. El método no implica el uso de material de sutura en cartílagos y estructuras intranasales. Uno de los apólogos más destacados de esta escuela de rinoplastia cerrada fue el extraordinario cirujano Tomas D. Rees[4]. También respetamos esta escuela, ya que encontramos buenos trabajos entre algunos colegas que la dominan bien. Sin lugar a dudas, dicha técnica tiene una cierta ventaja asociada con la ausencia del desprendimiento de los tejidos blandos de la punta de la nariz, con lesiones mínimas y con la preservación del ligamento de *Pitanguy* y del ligamento *scroll*. Sin embargo, la complejidad al evaluar adecuadamente la simetría de la resección de los ULC y LLC, incluso debido a las diferencias anatómicas frecuentes de la estructura de la mitad izquierda y derecha de la nariz, la imposibilidad de predecir claramente el grado de porción de la punta de la nariz hace que sea más difícil lograr el máximo resultado estético y funcional posible de la rinoplastia. Basta con recordar una de las razones brillantes por las que los representantes de la rinoplastia abierta critican el acceso cerrado: la imposibilidad (según sus palabras) de realizar una costura simétrica de las cúpulas de la nariz. Tal vez debido a la dificultad de aprender esta técnica, actualmente no es muy común.

La rinoplastia cerrada con desprendimiento en la capa subpericondrio en la punta de la nariz nosotros la realizábamos a veces pero, hay que admitir que, no prestábamos especial atención a la integridad del pericondrio de esta zona y ni siquiera sospechábamos acerca de la posibilidad de un desprendimiento total de la nariz subpericondral y subperiostal con la preservación del ligamento de *Pitanguy* y ligamento *scroll*, y de una visualización impresionante de todas las etapas de la rinoplastia. Estamos agradecidos a B. at al., por el extraordinario trabajo «*A Complete Subperichondrial Dissection Technique for Rhinoplasty With Management of the Nasal Ligaments*»[5], que nos permitió ver el mundo de la rinoplastia de una manera nueva, y a través del acceso cerrado ver "como en la palma de la mano" todas las estructuras intranasales en su estrecha interacción.

Rinoplastia de preservación cerrada Paso a paso

Preparación

No podemos imaginar el realizar una rinoplastia sin visualizar claramente la cara del paciente desde todos los ángulos en posición de pie, por eso, durante toda la operación examinamos las diapositivas que cambian automáticamente en el ordenador portátil con las fotos preoperatorias e imágenes de la modelación por computadora, que nos sirven como una buena guía. La mesa con herramientas y la enfermera de cirugía se ubican a la cabecera, lo que nos permite trabajar libremente a ambos lados de la nariz. El uso de sábanas de algodón de buena absorción, en lugar de usar sintéticas, garantizará la limpieza durante la operación.

Para cualquier rinoplastia es importante controlar el sangrado, por eso lo primero que se necesita es una hipotensión controlada con números de la presión arterial no superiores a 85/45 Esto será ideal para visualizar los cartílagos, ligamentos y la pirámide ósea durante la cirugía, y para reducir la hinchazón de los tejidos blandos de la nariz.

Las operaciones se realizan bajo anestesia general de intubación. Inmediatamente antes de la operación, se realiza una inyección intravenosa de 1,0 Ceftriaxona, 500 mg de Ácido Tranexámico y 4 mg de Dexametasona, cuya inyección repetimos luego en una dosis de 8 mg en la etapa de desprendimiento.

También prestamos especial atención a las inyecciones preliminares en el interior y el exterior de la nariz. Existen muchas recetas para preparar soluciones de inyección y métodos para realizarlas. Nosotros usamos una mezcla de 2 ml de solución Bupivacaine Hydrochloride 0,5% (Marcaine) con 4 ml de Lidocaína 20 mg/ml + Epinefrina 0,0125 mg/ml (Jetocain). No perseguimos como objetivo la hidropreparación de los tejidos, sino más bien el bloqueo del dolor durante toda la operación y la vasoconstricción en la zona de intervención. Preferimos realizar inyecciones nasales en tres etapas, ya que según nuestra experiencia, esto sirve para prevenir el aumento de la

presión arterial por las inyecciones debido a la adrenalina contenida en la solución. La exposición es importante: tratamos de esperar 15 minutos desde puesta la inyección hasta iniciar la incisión, por lo que realizamos las inyecciones antes de ponernos los guantes estériles y la bata. Las etapas se realizan cada 5 minutos.

En la primera etapa, se realizan inyecciones en la columela, en el área de los pies laterales de los cartílagos alares y a lo largo de la parte posterior de la nariz. En la segunda etapa en la región de las osteotomías laterales futuras en las pendientes nasales. En la tercera etapa, se realizan inyecciones en el septum, espina nasal anterior, cartílago lateral superior, en lugares de desprendimiento y cortes futuros del cartílago lateral inferior. Luego, afeitamos los pelos nasales con el bisturí No.15, lavamos los conductos nasales con una solución de Clorhexidina acuosa y taponamos la nariz con tampones de gasa humedecidos con Naphthyzina. Además, para reducir la hinchazón de los tejidos blandos durante la cirugía, utilizamos una aplicación frecuente de servilletas humedecidas en una solución salina helada de cloruro de sodio.

Con la ayuda de una jeringa y solución salina, a menudo lavamos la piel para obtener una buena imagen de los cambios externos, así como las estructuras internas de la nariz para su visualización clara y líneas de corte para hacer coincidir los tejidos con la mayor precisión posible al coser las incisiones.

Video: Preparación de la rinoplastia
https://vilarovira.com/preparacion-de-la-rinoplastia/

Password acceso al video: **rvr**

Etapas de la operación:

1. Acceso y desprendimiento del septum.
2. Acceso y desprendimiento LLC, ULC, pirámide ósea.
3. Trabajo con los LLC y ULC.
4. Septoplastia, turbinoplastia, cirugía anterior de la SNA.
5. Let Down Technique.
6. Trabajos finales con la punta de la nariz.
7. Cierre de heridas y apósitos nasales.

1. Acceso y desprendimiento del septum

La operación comienza con una incisión hemitransfixiante a la derecha dejando una tira caudal del cartílago tabique de 2 mm de ancho, la llamada "caudal septum strat", que permanece unida con una porción medial del ligamento de *Pitanguy* (fig. 1). Esta técnica estabiliza la punta de la nariz y facilita la disección subpericondral del septum.

La disección del tabique nasal continúa en las capas subpericondrales y subperiostales a ambos lados, desde el fondo de la cavidad nasal hasta el borde superior del tabique nasal a todo lo largo de este.

Si perseguimos el objetivo de acortar la nariz, y también si se observa un prolapso de la columela, entonces se realiza una resección habitual de la tira del borde anterior del cartílago septal (fig. 2).

Al mismo tiempo, la tira del tabique caudal también permanece más caudal, unido al ligamento de *Pitanguy*.

Video: Acceso y desprendimiento del septum
https://vilarovira.com/acceso-y-desprendimiento-del-septum/

Password acceso al video: **rvr**

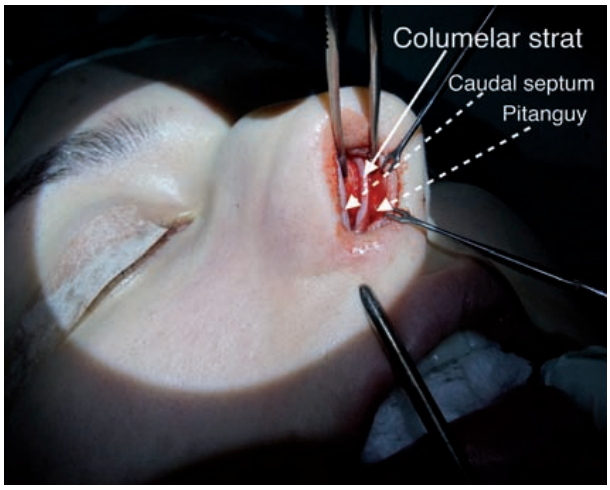

Fig. 1 Capa (estrato) del *septum* caudal.

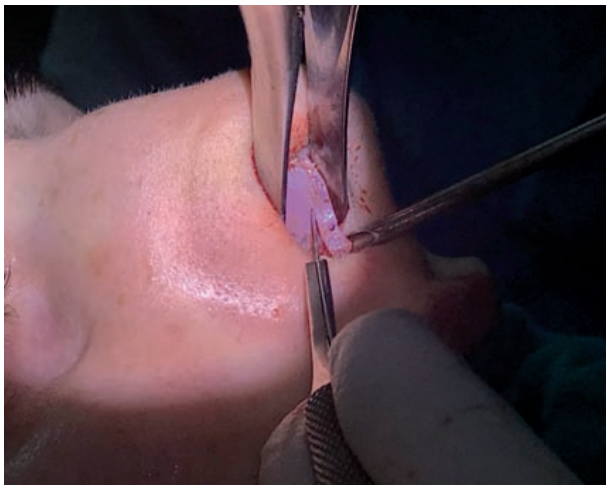

Fig. 2 Resección del borde anterior del *septum*.

2. Acceso y desprendimiento del LLC, ULC, pirámide ósea.

Esta etapa es clave en la rinoplastia cerrada de preservación, que determina el nombre de dicha técnica. La tira, que incluye piel, SMAS de la nariz, el pericondrio y el periostio, se separa de la estructura ósea y cartilaginosa de la nariz. Esto permitirá realizar más adelante la osteotomía y la manipulación con los cartílagos sin lesionar los tejidos blandos.También esto permite visualizar bien las estructuras nasales, preservando la integridad del ligamento *Pitanguy* y del ligamento *scroll* y una buena cobertura de la piel. Trabajar fuera de la zona SMAS de la nariz proporciona un mínimo de hinchazón y sangrado durante la operación, asimismo influye positivamente en el proceso de recuperación reduciendo su tiempo.

La penetración primaria en la capa subpericondral se produce desde el borde superior de la incisión hemitransfixiante usando tijeras curvas puntiagudas sobre la unión del ángulo septal anterior y ULC (fig. 3).

En este caso, es importante lograrlo exactamente de manera subpericondral, lo que se evidenciará por la aparición del cartílago brillante en la parte posterior de la nariz, formado por el septum y el ULC. Cuando usted sienta que está en la capa correcta, aplique un raspador estrecho. Generalmente, para estos fines, usamos el raspador *Deniel-Çakır*, que funciona perfectamente con el pericondrio y el periostio de la nariz.

Desde el principio con el periostio es necesario trabajar delicadamente, de lo contrario este se puede dañar fácilmente y salir de la capa, causando además el sangrado de los vasos dañados y disminuyendo la calidad de la operación.

Es necesario continuar el desprendimiento de manera craneal a 2-2,5 cm y bilateral en la región de los bordes anteriores del ULC.

(!) Las acciones que se describen a continuación deben realizarse para cada lado: fosas nasales izquierda y derecha.

El tipo de incisión de acceso al LLC se elige en dependencia de sus características anatómicas. Si solo hay un exceso cefálico del pie lateral, entonces realizamos una incisión común debajo del cartílago.

A menudo detectamos un exceso de ancho del LLC y del lado caudal, en este caso, la incisión se realiza a través del cartílago, a unos 2 mm de distancia aproximadamente de su borde. De esta manera, la tira de cartílago permanece unida a la piel de la fosa nasal, creando un refuerzo adicional para su borde, reemplazando el *rim graft*. Es necesario definir exactamente el borde inferior del LLC y marcar (fig. 4).

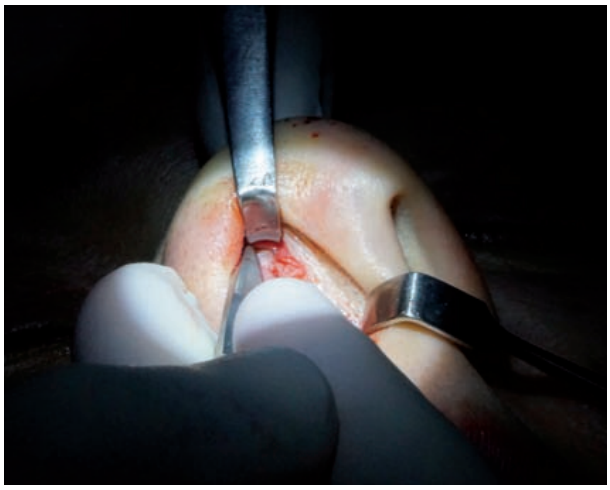

Fig. 3 Penetración en la capa subpericondral sobre los ULC con la punta de la tijera.

Fig. 4 Marcado del corte de los LLC para la autorrotación del alar.

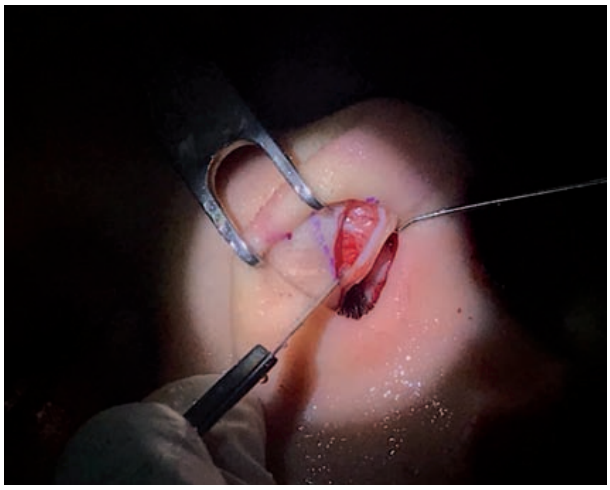

Fig. 5 Penetración en la capa subpericondral de los LLC.

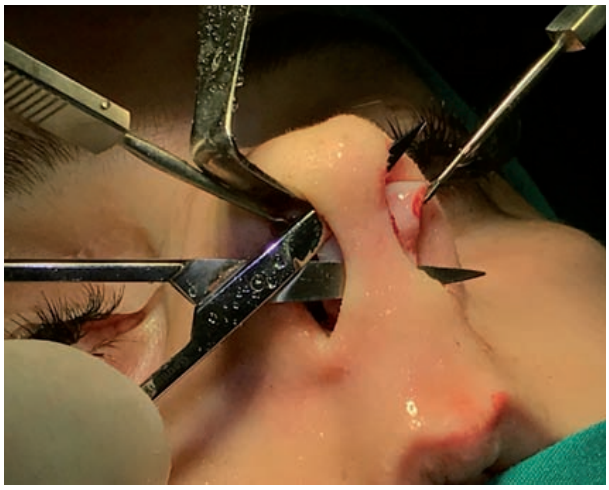

Fig. 6 Finalización del desprendimiento de la punta de la nariz.

Esta técnica, conocida como autorotación del alar, descrita por Çakır[6,7], también proporciona un acceso relativamente fácil a la capa subpericondral y crea un triángulo de tejidos blandos más pronunciado que mejora el contorno de la punta de la nariz.

Usamos el bisturí No.15, pasando por la piel y el LLC en la zona marcada. Luego, continuamos la común incisión marginal que se extiende hacia abajo por el borde del pies lateral del LLC, y hacia arriba pasando por el borde de la cúpula hacia los bordes laterales de los pies mediales.

El pericondrio del LLC es más delgado que en la parte posterior, sin embargo se desprende fácilmente si damos en la capa, esto proporciona un trabajo prácticamente sin sangre.

Penetrar debajo del pericondrio es posible si previamente y **con cuidado** (!) lo cortamos con un bisturí No.11 (fig. 5). Luego, el desprendimiento continúa con un raspador fino.

El desprendimiento continúa a lo largo del pie lateral del LLC, en dirección hacia la cúpula del cartílago y del pie medial. Después de esto, las zonas de desprendimiento de los LLC derecho e izquierdo se unen mediante la apertura de las hojas de la tijera insertadas sobre los pies mediales del LLC (fig. 6).

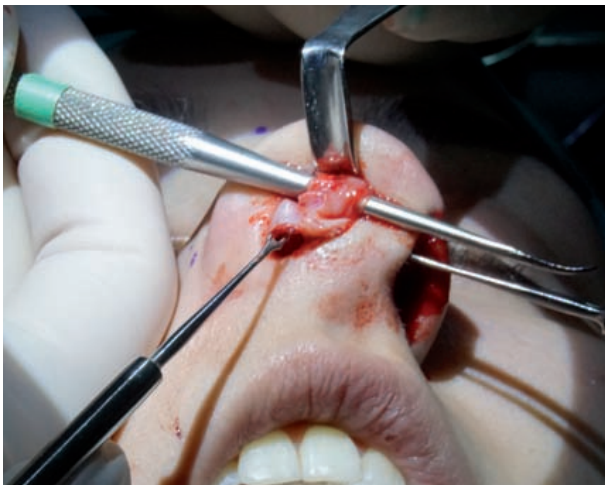

Fig. 7 Ligamento ileso de Pitanguy.

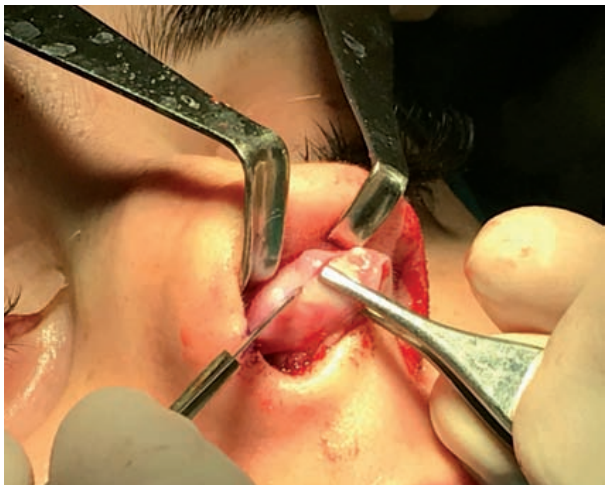

Fig. 8 Resección cefálica de los LLC.

Luego, la disección se dirige hacia el borde frontal del ULC, pasado el cual, usted separará toda la superficie del ULC y topará en el proceso nasal de la mandíbula superior, esta es la zona donde el pericondrio pasa al periostio.

Para entrar aquí en la capa subperiostal, cortar el periostio por el borde del hueso con el bisturí No.11 o con un punzón según *S. Tash*.

El desprendimiento en la base de los pendientes nasales hasta la parte posterior de la nariz, entrando al lado opuesto de la pendiente. Después de realizar todas las etapas de desprendimiento en el lado opuesto de la nariz, la región del desprendimiento de los tejidos blandos de la nariz se convertirá en una sola. Si el desprendimiento se realiza con cuidado, no habrá hematomas en la piel y la hinchazón será mínima.
Al final de esta etapa, se determina bastante bien el ligamento intacto de P*itanguy* (fig. 7).

Video: Primer paso de la disección subpericóndrica
https://vilarovira.com/primer-paso-de-la-diseccion-subpericondrica/

Password acceso al video: **rvr**

3. El trabajo con los Cartílagos Laterales Inferiores Cartílagos Laterales Superiores

Nosotros no usamos ningún sistema métrico para determinar el ancho y la longitud del LLC, la proyección de la punta de la nariz y sus relaciones con la parte posterior, que evaluamos durante la operación al pasar a cada siguiente etapa. Realizamos todo de acuerdo a nuestra experiencia y visión estética.

El alargamiento del LLC en nuestra práctica es raro, ya que nos dedicamos principalmente a la rinoplastia de reducción, excepto en los casos de operaciones secundarias cuando se requiere su reconstrucción.

A veces no realizamos reducción del pies lateral por el lado caudal, en otros casos trabajamos solamente con el borde cefálico. Sin embargo, es más frecuente la necesidad de realizar una reducción en el ancho del pie lateral, tanto de manera cefálica cuanto caudal. En cualquier caso, no aconsejamos hacer el ancho del LLC menor de 5 mm, ya que esto debilita significativamente el soporte del alar de la nariz (fig. 8).

Si el exceso caudal en el ancho del LLC persiste incluso después de la autorrotación, resulta disparejo o asimétrico respecto al lado opuesto, entonces se realiza una resección adicional del borde inferior del pie lateral Cuando el cartílago de los pies laterales es delgado y propenso a torcerse, fortalecemos el pie lateral mediante

Fig. 9 Aleta de transposición de base superior (*Superior-Based Transposition Flap* (según S. Tash).

Fig. 10 La movilidad de los LLC permite planificar libremente la ubicación de la nueva cúpula.

la superposición de la parte cefálica sobrante que permanece unida con la piel de la fosa nasal – «S*uperior-Based Transposition Flap*» (según S. Tash)[8] (fig. 9).

Realizamos esta manipulación para pacientes con piel gruesa de la nariz, que según nuestras observaciones, en la mitad de los casos muestran debilidad del LLC. Por eso no hemos observado problemas con el diseño del cartílago ante esta forma de refuerzo del pie lateral.

Después de simetrizar ambos LLC por su ancho, evaluamos la simetría de su longitud. Por lo general, especialmente en las narices torcidas, hay una diferencia en este indicador. Para determinar qué tan iguales en altura son los LLC izquierdo y derecho, éstos se pueden extraer de las fosas nasales hacia arriba con el mismo esfuerzo. Luego, es necesario unirlos sobre la columela y dibujar una raya con el marcador a lo largo de su unión. Así vamos a obtener una referencia que nos ayudará a modelar las cúpulas con alturas simétricas.

Si el desprendimiento de los LLC se realiza correctamente, no será necesario liberarlos del pericondrio, ya que formará parte de la bolsa de piel de la nariz. Al mismo tiempo, los LLC serán móviles a todo lo largo, lo que permitirá manipular la formación de la punta de la nariz sin dificultades (fig. 10).

Al formar las cúpulas, generalmente tenemos tres opciones:
1. Formar las cúpulas en una curva natural si estamos satisfechos con la proyección que dan y con su simetría;
2. Elegir un LLC con una posición óptima de la curva de la cúpula, una proyección óptima, ajustando el opuesto a su altura;
3. Desplazar las cúpulas de ambos en dirección hacia el pie medial, y formar cúpulas simétricas con la proyección deseada.

Comenzamos a formar las cúpulas con una costura interrumpida desde el lado cefálico de la cúpula a una distancia de 1 mm respecto a la cima de la cúpula recién formada. Ponemos 2 costuras. La segunda costura viene a 2-3 mm por debajo de la primera. Usamos hilo PDS 5/0 y 6/0 (fig. 11, 12).

Después de formar las cúpulas, puede haber una longitud excesiva del pie medial de un lado o de ambos lados (fig. 13).

En este caso, se ejecuta la conocida técnica "*Overlap*" de los pies mediales. Esta técnica también es oportuna si hay necesidad de reducir la proyección de la punta de la nariz (fig. 14-16). Al trabajar con los pies mediales del LLC, no debe ignorarse la diferencia de sus anchos, ya que afectará a la punta de la nariz, incluidos los contornos de las fosas nasales y de la columela.

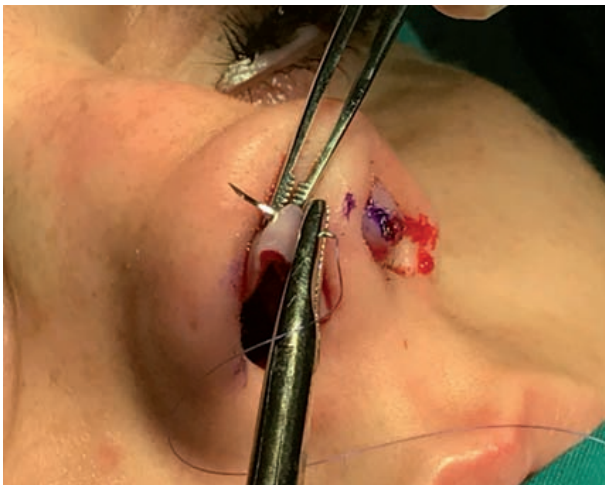

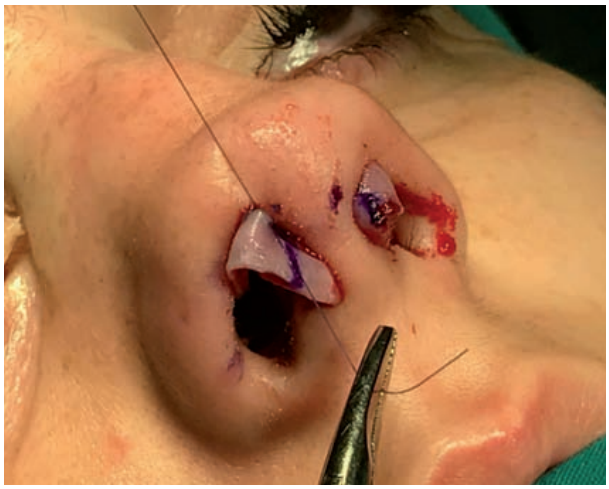

Fig. 11 y 12 Formación de nuevas cúpulas.

Fig. 13 Longitud excesiva del pie medial en el LLC de la derecha.

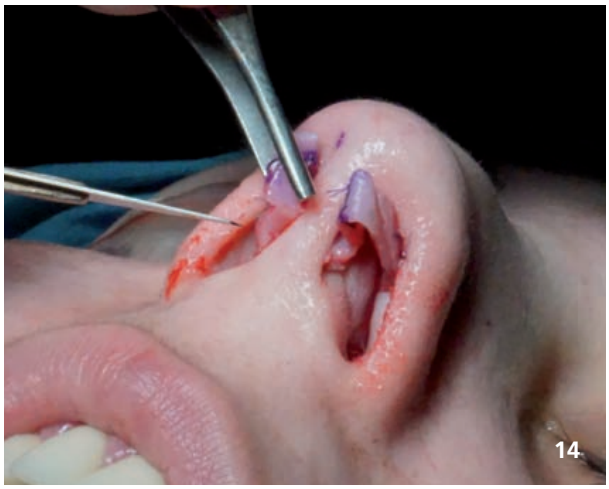

Fig. 14-16 Etapas del "Overlap" en los pies mediales de los LLC.

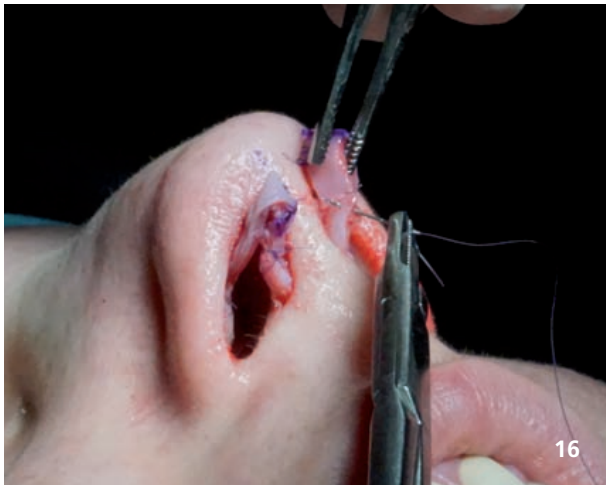

Fig. 17 Restauración de la porción medial del ligamento de Pitanguy.

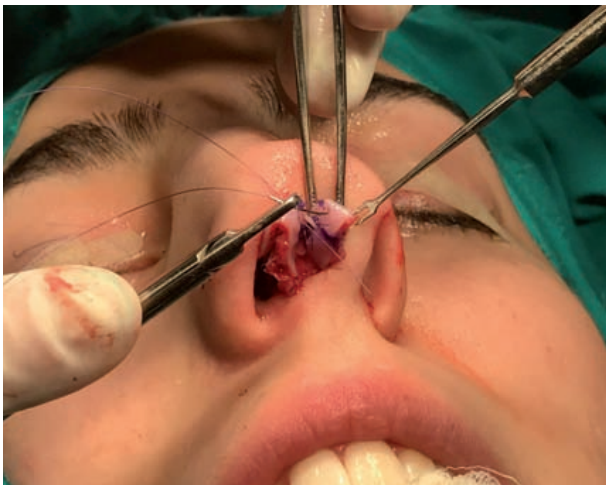

Fig. 18 Aplicación de la sutura "en ocho" entre cúpulas.

Fig. 19 Resección del borde frontal de los ULC.

Fig. 20 Influencia del borde frontal de los ULC en el lumen de la válvula nasal interna.

Lograr simetría en la ubicación de las cúpulas y, en consecuencia, de la punta de la nariz es posible, a pesar del acceso cerrado.

Una vez que hayamos alcanzado la simetría en la longitud y ancho del LLC, hayamos formado las cúpulas, comenzamos a formar la punta de la nariz. Las dos cúpulas se extraen por una fosa nasal, luego se ubican juntas simétricamente entre sí y se hacen las suturas, con hilo PDS 6/0. Las dos primeras suturas horizontales de colchonero se colocan en la porción del ligamento Pitanguy que se encuentra entre los pies mediales, para restaurar su integridad (fig. 17). A veces, se requiere una corrección de "dog's ear" del LLC, que surge al formar las cúpulas). Luego, se aplica una sutura "en ocho" entre cúpulas, que afronta bien las cúpulas (fig. 18).

La formación final de la punta de la nariz, incluida la ubicación de la capa columelar (*columelar strat*), la realizamos después de reducir la parte posterior.

Según nuestras observaciones, ante puntas de nariz con un ángulo nasolabial menor de 100 grados, los bordes delanteros de los ULC topan en los bordes cefálicos de los pies laterales. Esto puede servir como una de las causas de la pérdida de rotación de la punta de la nariz en el período postoperatorio. La resección del borde caudal del ULC es una técnica necesaria no solo de acortar la nariz y girar la punta de la nariz. Los bordes

caudales sobresalientes del ULC, después de que hayamos girado la punta de la nariz, estrechan el lumen de la válvula nasal interna - prácticamente cerrándola casi por completo [5] (fig. 19).

En este caso, los problemas con la respiración nasal pueden surgir incluso después de una septoplastia y turbinoplastia brillantemente realizada (video) (fig. 20).

Video: Trabajando la punta nasal
https://vilarovira.com/trabajando-la-punta-nasal/

Password acceso al video: **rvr**

4. Septoplastia, turbinoplastia, cirugía anterior de la espina nasal

El *Septal harvesting* se realiza acorde al conocido principio *L-strut*, preservando al menos dos centímetros de ancho del marco cartilaginoso. Esto permitirá tomar la cantidad necesaria de injertos de cartílago y, al mismo tiempo, preservar el soporte de la nariz al retirarse la tira del tabique en la *Let Down*.

El trabajo septal también implica la eliminación de los crecimientos óseos y cartilaginosos del tabique nasal que estrechan el lumen de las fosas nasales, la corrección de la desviación de la nariz en los planos frontal y sagital.

Para corregir la desviación frontal ante una altura excesiva del tabique nasal, se hace resección en la tira del cartílago del tabique nasal del ancho necesario en el fondo de la nariz.

Al corregir la desviación sagital del septum, realizamos incisiones en el septum con un posterior refuerzo usando autoinjertos de cartílago (fig. 21).

Algunas veces encontramos una hipertrofia de la espina nasal anterior, que se palpa a través de la piel y causa un prolapso de la base de la columela, lo que se refleja en la estética del ángulo nasolabial. La resección parcial de la espina nasal anterior la realizamos usando un aparato piezoeléctrico (fig. 22).

El tabique se fija obligatoriamente en la posición media hacia la espina nasal anterior, con hilo PDS 4/0.

Si es necesario, realizamos turbinoplastia. En general, la lateropexia o ectomía submucosa de las conchas nasales inferiores se usa ante su fuerte grado de hipertrofia.

Video: Septoplastia, turbinoplastia y espina nasal
https://vilarovira.com/septoplastia-turbinoplastia-y-espina-nasal/

Password acceso al video: **rvr**

5. Let Down Technique

Existen dos enfoques principales para la cirugía del dorso nasal: la técnica de resección (eliminación de la joroba, *hump removal*) y las técnicas de preservación del dorso (*dorsum preservation techniques*).

La primera descripción en la literatura médica con fotos antes y después de eliminarse la joroba de la nariz pertenece a *Roe* (1891), quien realizó una rinoplastia de acceso intranasal (cerrado), luego comenzaron a aparecer las publicaciones de Joseph [9].

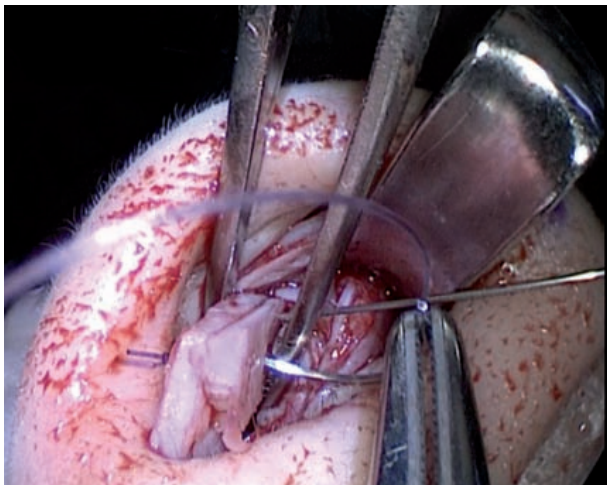

Fig. 21 Corrección de la desviación sagital de *septum*.

Fig. 22 Reducción de la espina nasal anterior con un aparato piezoeléctrico.

El techo abierto que surge como consecuencia de la extirpación de la joroba en la nariz crea problemas tanto estéticos como de carácter funcional [10-12]. Los problemas de carácter funcional están vinculados con daños en la válvula nasal interna, cuya función sugirió restaurar *Sheen* (1984) [13] con injertos esparcidores *spreader grafts*, populares hasta el día de hoy. Una de las modificaciones comunes de la técnica antemencionada son las spreader flaps [14-19]. La prevención de los trastornos funcionales de la válvula nasal interna mediante el desprendimiento previo de la mucosa en su región antes de la resección de la joroba, se encuentra descrita por una serie de autores [5,21-24].

Los problemas estéticos vinculados con las posibles irregularidades del dorso nasal y una deformación de la nariz tipo "silla de montar" ante una reducción excesiva del dorso, se resuelven con injertos camuflajes, que pueden ser inestables por su posición y susceptibles a la biodegradación. La eliminación de la giba también está relacionada con las deformaciones invertidas "V" y las cartilaginosas "*polly beak*" que requieren de revisión [10,11]. El trastorno de la integridad del dorso nasal permanece siempre, a pesar de cuan cerca quedan aproximados los huesos nasales luego de una corrección de "open roof" [12]. Para restaurar la configuración normal del dorso nasal, se describen muchas técnicas, incluyendo técnicas de movilización y costura del UCL sobre el *septum* [24]. En general, el desarrollo de las técnicas de resección ha ido por el camino de una búsqueda constante de variantes para resolver los problemas que surgen al quitar la giba de la nariz.

El problema de corregir el dorso nasal sin dañar su integridad, se intentó resolver un poco más tarde de aparecer las técnicas de resección. La primera descripción en la literatura médica que se asemeja a la técnica *Let Down* es la eliminación bilateral de la cuña en la base de la pirámide nasal para corregir la nariz de "águila" y fue hecha en 1914 por *Lothrop* [25], sin embargo esta no preservaba la válvula nasal interna. Más tarde, esta metodología fue modificada y popularizada por *Cottle* en 1954, al ofrecer el *Push Down*[7]. El método consistía en movilizar toda la pirámide nasal y "bajar" su cavidad nasal, mediante "fracturas internas" ("*infractures*") para estrechar la pirámide o "fracturas externas" ("*outfractures*") para expandirla [26]. Es probable que el impulso para el desarrollo de esta técnica haya sido la observación de pacientes con fracturas de la nariz en las que la pirámide se hundía en la cara [27]. Ese mismo año, *Cottle* propuso, y en 1966 *Skoog* [28] perfeccionó la técnica de devolver la giba nasal después de su remodelación, que todavía sufre modificaciones [29,30]. En 1975, *Huzing* perfeccionó la técnica de PD, ya que al eliminar jorobas grandes no proporcionaba una línea recta del dorso nasal y provocaba el bloqueo de los cornetes inferiores al desplazarse el hueso. Además de retirar la tira de *septum*, él sugirió nuevamente regresar a la eliminación de la cuña en la base de la pirámide ósea de la nariz [31]. Asimismo, hace relativamente poco, apareció otra técnica que preserva el dorso nasal, "Ajuste y reposicionamiento piramidal del tabique" (SPAR) [26,32,33].

Las técnicas que conservan el dorso nasal representan una rinoplastia funcional y estética gracias a la preservación de la válvula nasal interna y el techo de la nariz [12]. Con la ayuda de LD y PD es posible lograr: la

reducción de un alto dorso nasal incluyendo la preservación de sus contornos originales, la eliminación de la joroba preservando el dorso nasal y la válvula nasal interna, la alineación de la pirámide nasal curvada [31,32] con una lesión mínima para el pericondrio, periostio y la mucosa [35]. Uno de los seguidores más brillantes y de experiencia en la técnica, *Yves Saban*, considera que el PD debe realizarse en pacientes con joroba menores de 4 mm de altura, y el LD en pacientes con giba de más de 4 mm. En su observación clínica durante cinco años de 320 pacientes sometidos a estas operaciones, no se encontró ni un solo caso de irregularidades del dorso nasal ni de deformidad invertida "V" 36. *Yves Saban* modificó la técnica ofreciendo una resección de la tira de septum inmediatamente debajo de la giba, la cual nosotros usamos hoy en día [7].

Al usar el Push Down, la reducción del dorso nasal se produce ya que la pirámide nasal se inserta en la apertura piriforme del cráneo. Cuando se usa el Let Down, cambia la altura de la pirámide nasal y esta no se inserta en la apertura piriforme (fig. 23).

A pesar de que trabajamos solamente con el método intranasal (cerrado), todas las osteotomías, durante más de dos años, la hemos estado realizando con máquina piezoeléctrica. Con un desprendimiento subpericondral y subperiostal realizado correctamente, esto resulta bastante real. Estamos de acuerdo con los autores que consideran que esto es más controlable, preciso y seguro en comparación con la osteotomía tradicional [37-39]. También esto reduce la formación de equimosis y la hinchazón en el período postoperatorio [37,40]. Durante la osteotomía no se forman fracturas conminutas, ni grietas de los huesos, ni rupturas de la membrana mucosa [39,39,41,42]. Además, es muy cómodo realizar la osteotomía transversal y eliminar las áreas planas, necesarias por su tamaño, de hueso en la pirámide nasal al aplicarse LD.

Esta etapa comienza eliminando la tira *septum* debajo del dorso, incluyendo tanto el componente cartilaginoso como el óseo. Al principio, se corta inmediatamente el septum de la joroba, usando tijeras para cartílago y hueso.

Luego, hay que distanciarse de la línea de corte del *septum* hacia abajo y volver a cortar el septum a todo lo largo debajo del dorso nasal. El ancho del tramo de *septum* que se elimina debe corresponder aproximadamente a la altura de la giba. Por lo general, es de 2 a 5 mm, al mismo tiempo el ancho de la tira de la parte cartilaginosa siempre es mayor que la parte ósea.

(!) El corte excesivo de la tira del septum conducirá a un descenso excesivo del dorso nasal.

Realizar un corte adicional del septum después de realizar osteotomías es más fácil que restaurar una relación adecuada del dorso (*dorsum*) y la punta (*tip*) de la nariz.

A menudo, al evaluar el estado de las pendientes de la nariz, puede detectarse un área convexa de un lado o de ambos lados. Para corregirlo, realizamos una osteotomía de los huesos en las pendientes nasales usando el *Tastan–Cakir saws*, en la cual el grosor excesivo del hueso en el área convexa se desbasta tangencialmente (fig. 24, 25).

Para crear una movilidad integra de la pirámide nasal, seguida de una reducción del dorso nasal, es necesario realizar una osteotomía lateral y transversal. En el caso del *Let Down*, se realiza una osteotomía lateral de dos niveles por ambos lados de la pirámide nasal. La primera línea de osteotomía pasa a 3-4 mm por encima de la base de la pirámide nasal en dirección al *cantus* medial. Luego, gira en dirección a la raíz de la nariz y pasa a la osteotomía transversal al nivel de la raíz de la nariz, que continúa hasta la línea media, pasando al lado opuesto a 1-2 mm. La segunda línea de osteotomía es de tipo *Low-Low* que se une cerca del cantus medial con la primera línea (fig. 26).

Entre las líneas superior e inferior de la osteotomía lateral se forma una tira de la pirámide nasal, que se elimina de ambos lados (fig.27, 28).

Como resultado, obtenemos una separación completa y una disminución en la altura de la pirámide nasal.

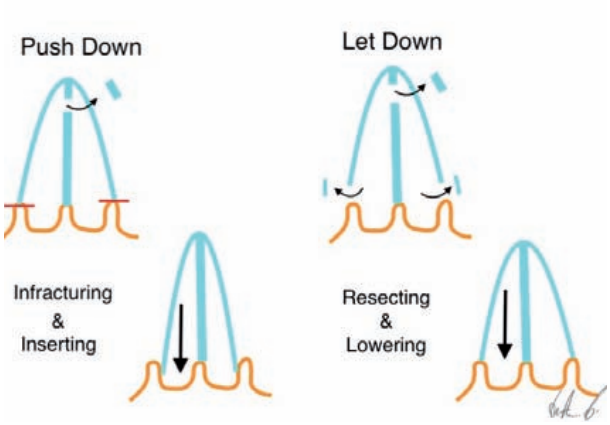

Fig. 23 Esquema del PD y del LD.

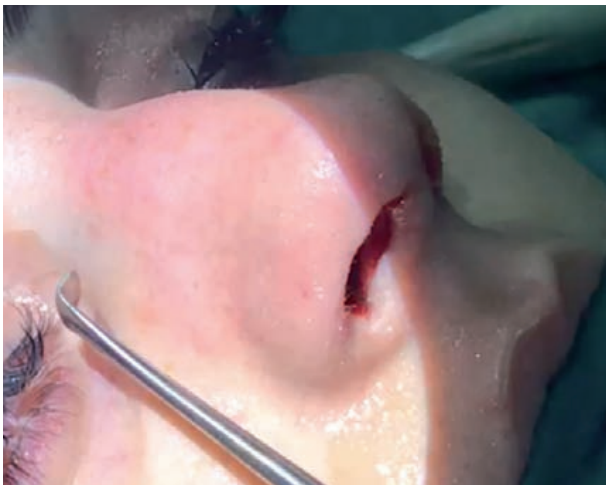

Fig. 24 Corte del septum justo debajo del dorso nasal.

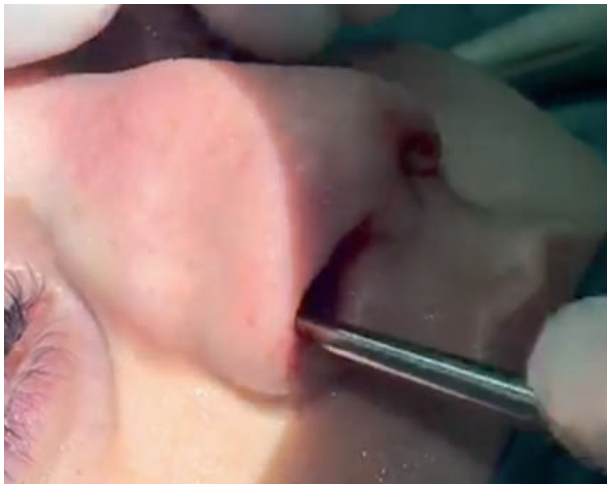

Fig. 25 Eliminación del área convexa.

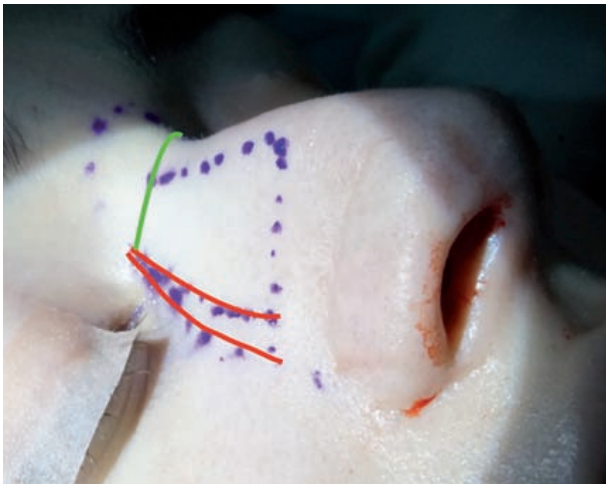

Fig. 26 Líneas de osteotomía: lateral (línea roja), transversal (línea verde).

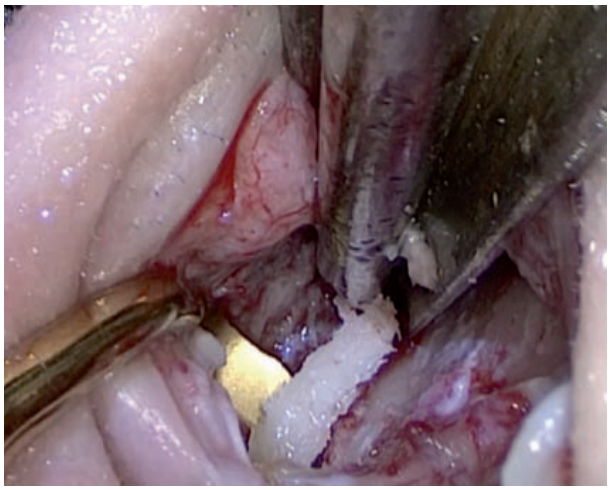

Fig. 27 Vista endoscópica de la extracción de la tira de pirámide nasal.

Fig. 28 Fragmento eliminado de la pirámide nasal.

En la mayoría de los casos el dorso nasal es rígido, lo que puede ser un obstáculo en el proceso de crear una línea suave del dorso nasal, especialmente en los casos de altas gibas. Para aumentar la elasticidad del dorso nasal debajo del cartílago, por el lado interior de la giba, se realizan incisiones usando una tijera curvada puntiaguda [6] (fig. 29,30).

A continuación es necesario estabilizar la posición del dorso nasal, lo que se logra cosiendo la giba con el septum. Para ello, la aguja con hilo PDS 4/0 se inserta a una distancia de 3-4 mm del borde superior y a 8-12 mm del borde anterior del septum, luego continua a través de la joroba saliendo a su superficie cerca del borde y pasando a través del otro borde de la giba regresa en dirección al *septum*, y luego la ligadura se aprieta (fig. 31).

Si la reducción del dorso nasal resulta insuficiente, es necesario revisar lo que interfiere en esto. Las causas más comunes de esto son: una resección insuficiente de la tira de *septum*, una resección incompleta o inadecuada de la tira de la pirámide nasal y los altos ULC. Se sabe que la giba de la nariz se compone no solo de hueso, sino de partes de cartílago. Por lo tanto, los ULC son importantes en la formación de un dorso nasal estéticamente atractivo.

Ante un salto pronunciado, la sola reducción de la pirámide nasal no permitirá obtener un buen resultado de la operación, ya que el dorso nasal conserva su apariencia convexa. Después de eliminar fragmentos de la pirámide nasal en las osteotomías laterales de dos niveles, la altura de la parte ósea de las pendientes nasales disminuye, aunque la altura de los ULC sigue siendo la misma. Debido a su elasticidad, los ULC se resistirán a la reducción del dorso nasal en el *Let Down*, sin permitir un contacto completo de la pirámide nasal separada con los huesos del cráneo facial. La tensión de los ULC se define bien por su creciente abultamiento. La prominencia de los ULC se refleja tanto en el ancho cuanto en la proyección del dorso de la nariz.

Para corregir la discrepancia en la altura de las partes ósea y cartilaginosa de las pendientes nasales, se realiza una resección de las tiras de los ULC por ambos lados. Con el bisturí No.15 ubicado con su filo hacia arriba se realiza una incisión longitudinal a lo largo de la parte convexa del ULC hasta los huesos nasales. Es importante no dañar la mucosa subyacente, por lo que la incisión debe hacerse solo al espesor del cartílago (fig. 32).

Luego, con un raspador fino el segmento lateral del ULC se desprende de la mucosa subyacente en dirección hacia abajo, a 6-10 mm de la incisión.

Después del desprendimiento, generalmente el exceso de ULC se manifiesta por sí mismo levantándose sobre la parte posterior de la nariz. Vale la pena cortarlo a todo lo largo usando las tijeras al nivel del corte en el

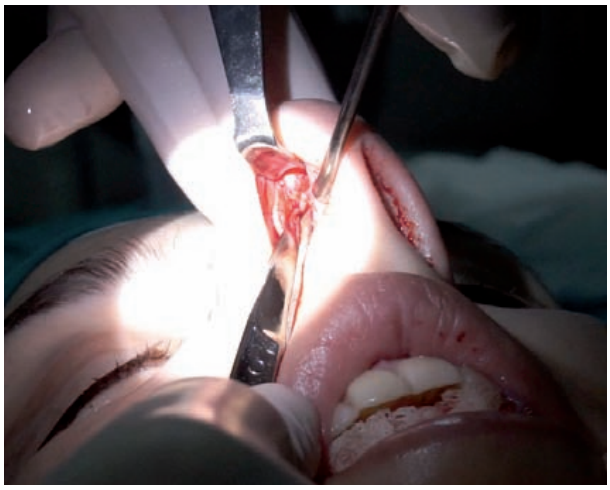

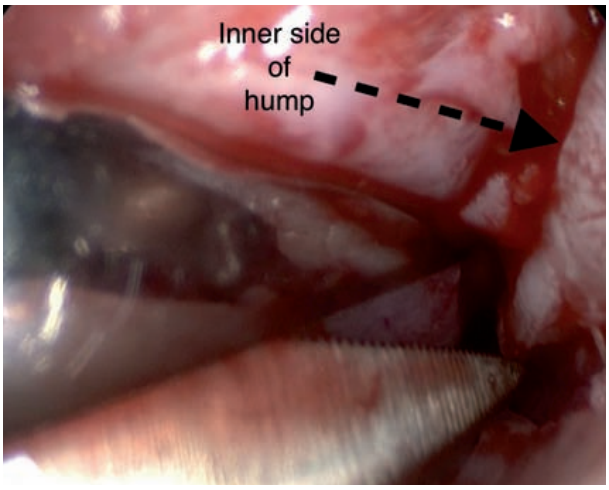

Fig. 29 y 30 Incrementando la elasticidad de la parte cartilaginosa de la joroba desde el interior.

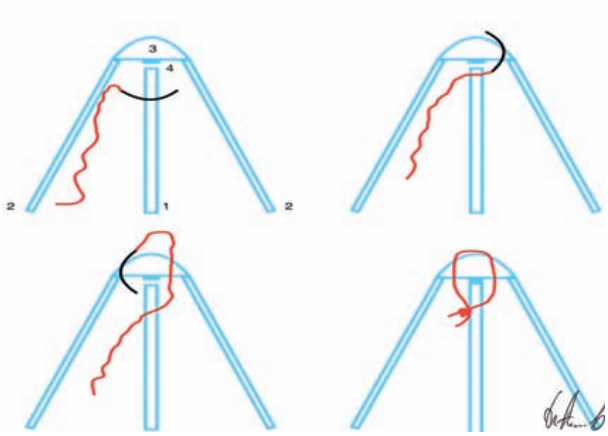

Fig. 31 Esquema para coser la joroba (3) con el septum (1). 2 - ULC, 4 - herida cartilaginosa.

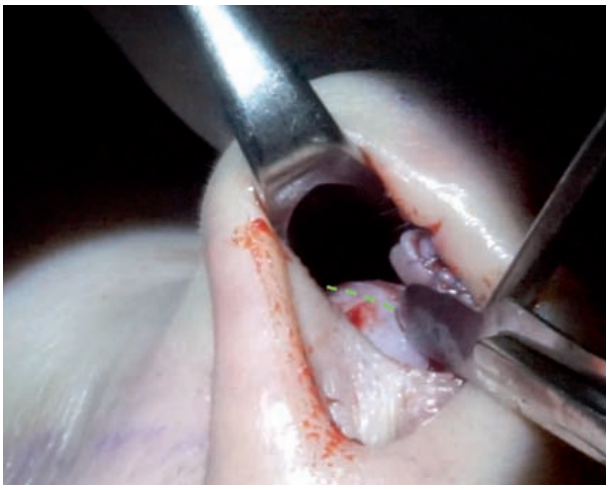

Fig. 32 La dirección del corte es a lo largo de la línea de tensión del ULC (línea de puntos verdes).

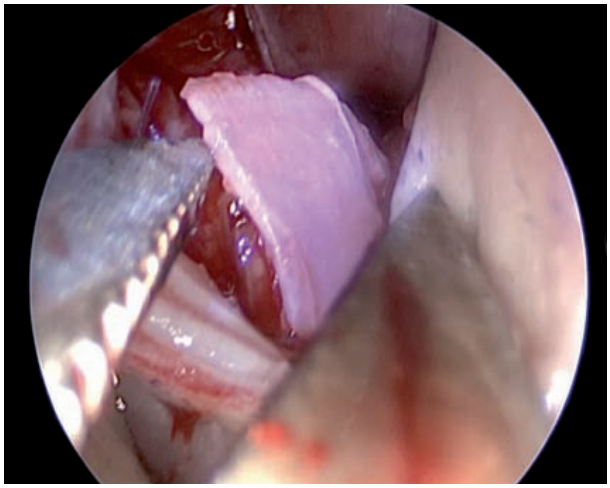

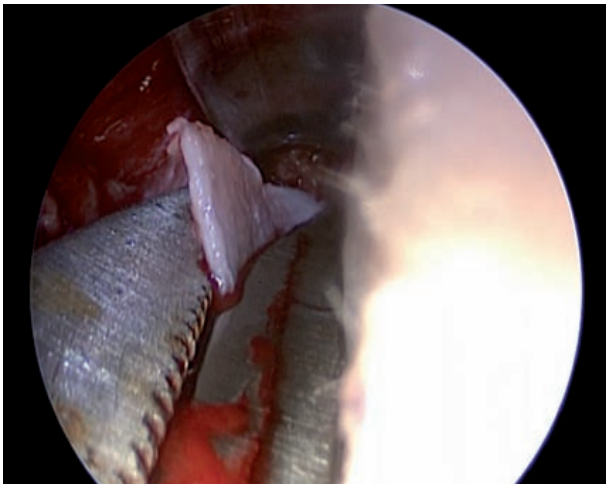

Fig. 33 y 34 Resección del exceso de ULC por debajo de la válvula nasal interna (endoscopio).

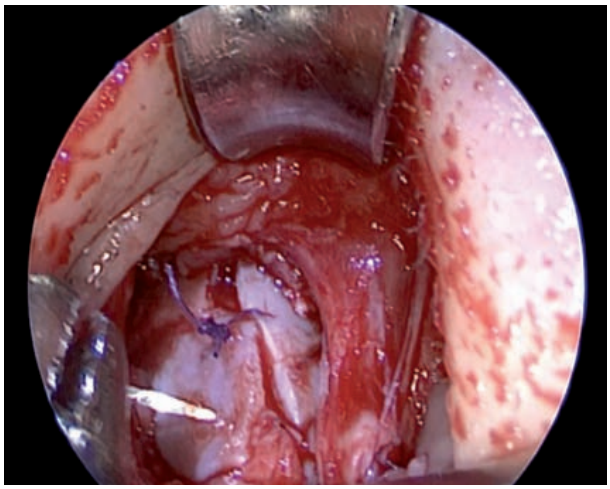

Fig. 35 Costura de la herida del cartílago ULC (endoscopio).

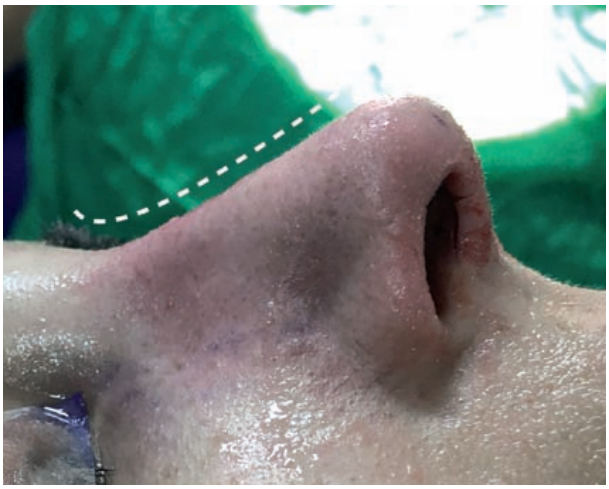

Fig. 36 Línea del dorso nasal después de reducir la altura del ULC.

segmento medial del ULC (fig. 33,34). Luego, sobre la herida del cartílago por cada lado de la nariz deben colocarse las costuras. Usamos 2-3 suturas interrumpidas con hilo PDS 4/0 (fig. 35).

Después de tales manipulaciones con los ULC lo convexo del dorso desaparece, haciendo sus líneas estéticamente más atractivas (fig. 36).

Video: Técnica Let Down
https://vilarovira.com/tecnica-let-down/

Password acceso al video: **rvr**

6. Trabajos finales con la punta de la nariz

Volviendo a trabajar sobre la punta de la nariz, instalamos un injerto de apoyo columelar (fig.37). Realizamos esta acción premeditadamente después de manipular la parte posterior de la nariz. Dependiendo de la longitud del estrato columelar, podemos ampliar la proyección de la punta de la nariz, si es necesario.

Para fijar el estrato columelar ponemos varios tipos de costuras: en la cima aplicamos suturas de colchonero horizontales, en la base y en el centro usamos suturas de colchonero horizontales, y al final ponemos una sutura "en ocho". Su característica principal es que las costuras trenzan la capa columelar, fijándola de forma segura a la crura medial del LLC [6]. Se utiliza hilo PDS 5/0. En el video se puede ver la técnica del cosido (fig.38).

Video: Punta y Strut columelar
https://vilarovira.com/punta-y-strut-columelar/

Password acceso al video: **rvr**

7. Cierre de heridas y apósitos nasales

La etapa del cierre de las heridas comienza cosiendo la capa septal con la parte principal del *septum*, aplicando 2-3 suturas interrumpidas con hilo PDS 5/0 (fig. 39).

La siguiente etapa está relacionada con la restauración del ligamento *scroll* que juega un papel importante en la función de la válvula nasal interna siendo su estructura dinámica.

El ligamento *scroll* está estrechamente relacionado con los ULC. Los puntos de fijación de este ligamento son la piel en la proyección de la válvula nasal interna, el pericondrio de las secciones caudales de los ULC y la mucosa en la región de los LLC. Para restaurar el ligamento *scroll* se ponen 2-3 suturas interrumpidas con hilo PDS 5/0 en cada lado de la nariz, en este caso se incluyen los ULC y la mucosa de los LLC (fig. 40).

En la foto que se muestra a continuación se puede ver, cómo afecta el ligamento *scroll* al ángulo de la válvula nasal interna *internal nasal valve* (INV) cuando se tira del ligamento *scroll* hacia arriba (fig. 41,42). La recuperación del ligamento *scroll* aumenta el ángulo de la INV e influye positivamente en la respiración nasal [5,6].

Luego sigue la sutura de todas las incisiones intranasales. Para ello, usamos *Vicryl Rapide* 6-0. Se puede poner costuras interrumpidas apartes, pero en estos últimos tiempos usamos sutura simple continua. Esto acelera el proceso de cosido y adapta bien los bordes de las incisiones.

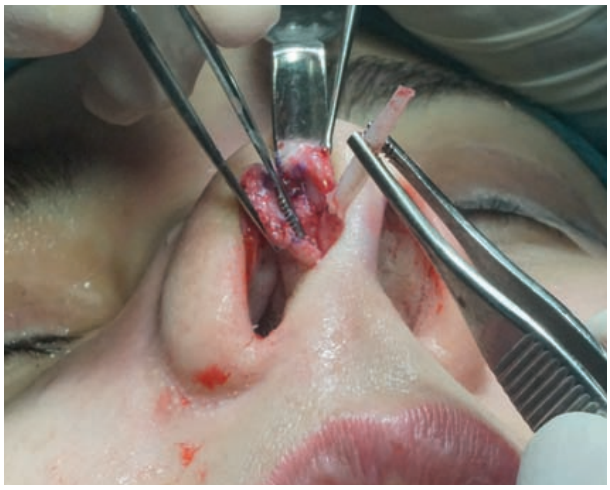

Fig. 37 Colocación de la capa columelar *(columelar strat)*.

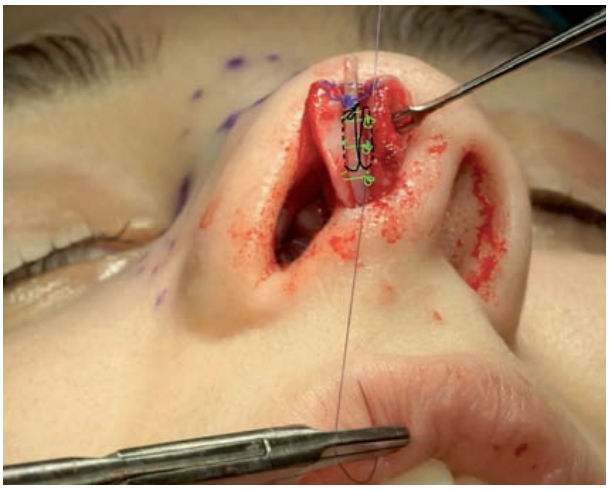

Fig. 38 Sutura de la capa columelar (esquema de los puntos).

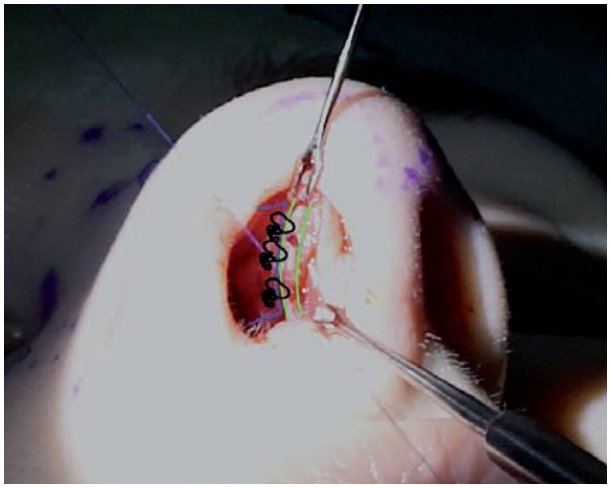

Fig. 39 Fijación de la capa septal (verde) al tabique (azul) mediante suturas interrumpidas (negro).

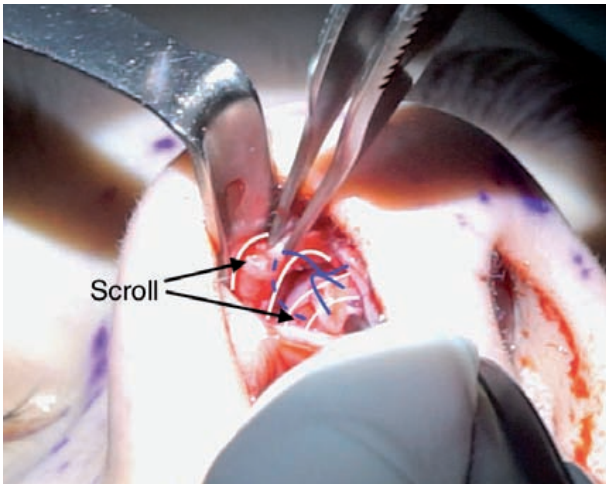

Fig. 40 Esquema de recuperación del ligamento *scroll* con costuras interrumpidas (azul).

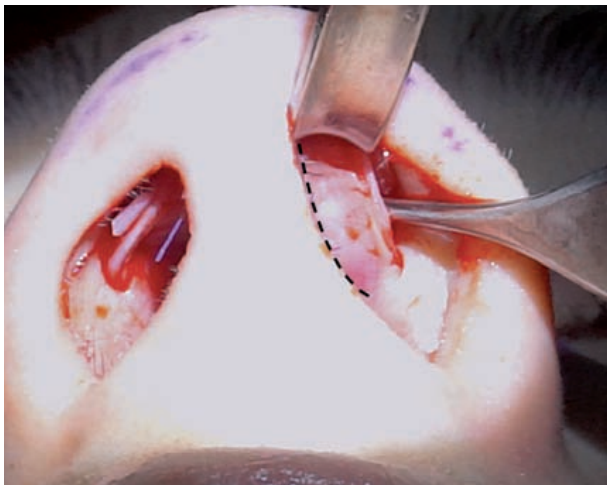

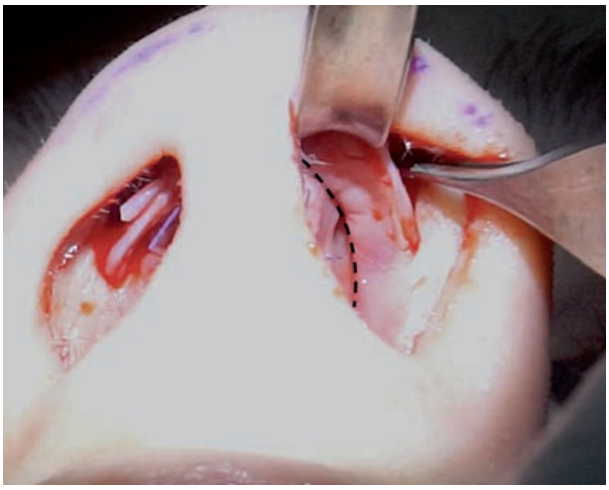

Fig. 41 y 42 Influencia de ligamento *scroll* sobre la válvula nasal interna (borde anterior del ULC, lo punteado).

(**!) Importante: al suturar la incisión marginal debajo del LLC, en la zona de autorrotación del alar nasal, no se debe coser la capa dejada en la piel de la nariz, ya que esto puede causar una deformación del contorno del alar y nivela el efecto de la autorrotación.**

Finalmente, aplicamos varias suturas en forma de U a través de todas las capas de la parte cartilaginosa del tabique (hilo *catgut* 4/0), lo que garantiza un contacto denso de las tiras de mucosa y pericondrio en ambos lados del tabique y excluye la formación de un espacio muerto (*dead space*).

Para controlar el sangrado, generalmente usamos *splints* intranasales de silicona que retiramos a los 3-5 días después de la cirugía.

Si es necesario, hacemos modificación y reducción de la base alar (fig. 43,44).

A propuesta de *Barış Çakır*, en la región de las osteotomías laterales, usamos drenaje pasivo. Para ello, desde el espacio debajo del periostio de las pendientes nasales desde cada fosa nasal retiramos las partes delanteras de los catéteres venosos periféricos de 1,7 mm de diámetro, que luego retiramos a los 2-3 días (fig.45). Esto reduce la hinchazón y los hematomas en el período postoperatorio.

Usando «*steri-strip*», cubrimos el área sobre el ligamento *scroll* para reducir la propagación del edema de la piel, crear una máxima congruencia entre la férula y la superficie de la nariz (fig. 46). Antes de ubicar la férula nasal, colocamos cinta adhesiva sobre la nariz con parches hipoalergénicas de celulosa.

Como férula nasal usamos placas de termoplástico en lugar de yeso. La punta de la nariz no queda debajo de la férula para evitar su deformación.

No hemos tenido dificultades para corregir gibas de cualquier tamaño aplicando la técnica *Let Down*. Para nosotros es importante que inmediatamente después de la cirugía no queden signos de la intervención, ni hematomas, y un mínimo de edema. Esto indicará que hemos trabajado sin causar lesiones.

Video: Fijación de strut septal al septum
https://vilarovira.com/fijacion-de-strut-septal-al-septum/

Password acceso al video: **rvr**

Complemento

El método de autor de creación de *supratip breakpoint* ha sido propuesto por el *Dr. Farchádov*.

Nosotros realizamos esta técnica si observamos un alisado *supratip breakpoint* (fig. 47) y si la paciente acentuó su deseo de tener su *supratip* más pronunciado, o si hemos hecho una resección parcial de las fibras del ligamento de *Pitanguy* por motivo de su hipertrofia.

La esencia de esta técnica consiste en coser y fijar la parte profunda de la dermis y del SMAS nasal al septum. La manipulación se realiza antes de aplicar la sutura sobre el corte hemitransfixiante. La aguja de inyección sirve como guía para el hilo (fig. 48), que penetra en la zona planificada para el *supratip breakpoint*, traspasa las capas de los tejidos blandos y sale a través de la incisión hemitransfixiante. En su trayectoria de retorno, la aguja no se inserta en la dermis, sino que hace un paso horizontal de 2 mm, capturando la parte profunda de la dermis y del SMAS nasal (fig. 49). Luego vuelve a salir a través de la incisión hemitransfixiante, la aguja se extrae de la nariz sin el hilo (fig. 50), el hilo se sutura al septum (fig. 51) y se aprieta formando el *supratip breakpoint* deseado (fig. 52).

Fig. 43 y 44 Modificación y reducción de la base alar.

Fig. 45 Drenaje por debajo del plano subperiostal en áreas de las osteotomías laterales.

Fig. 46 Rellenando el área *scroll* con "*steri-strip*".

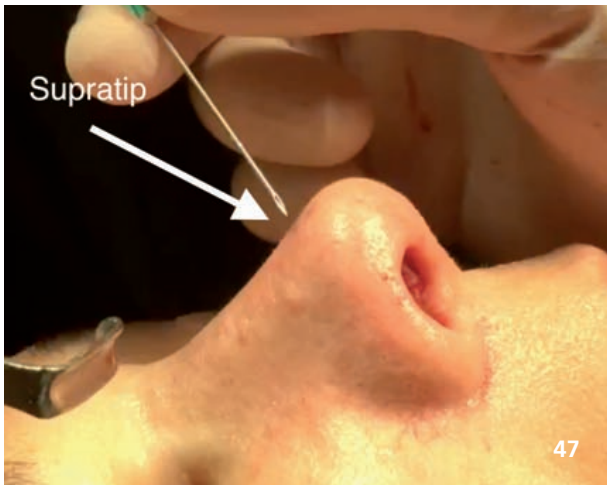

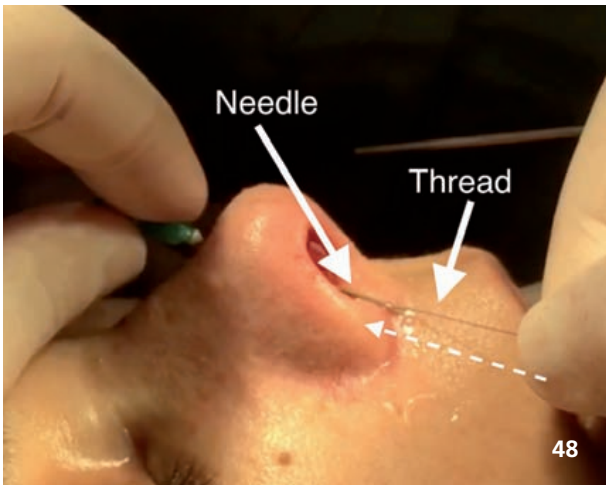

Fig. 47-52 El método de autor para formar el "punto de ruptura de la sobrepunta" nasal (*supratip breakpoint*).

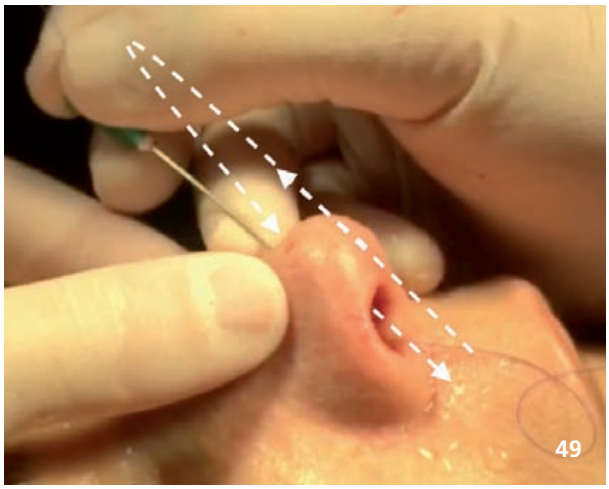

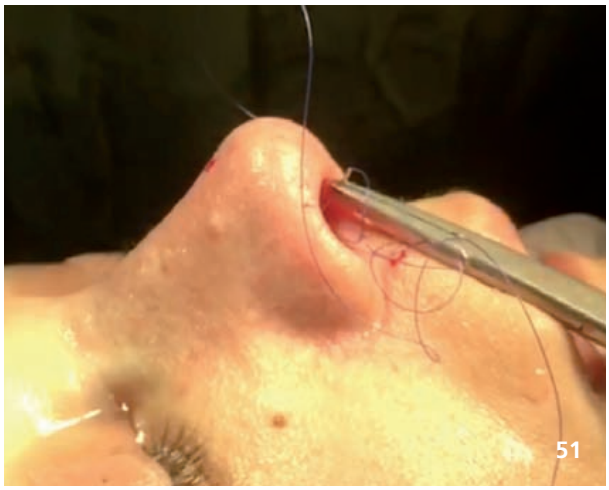

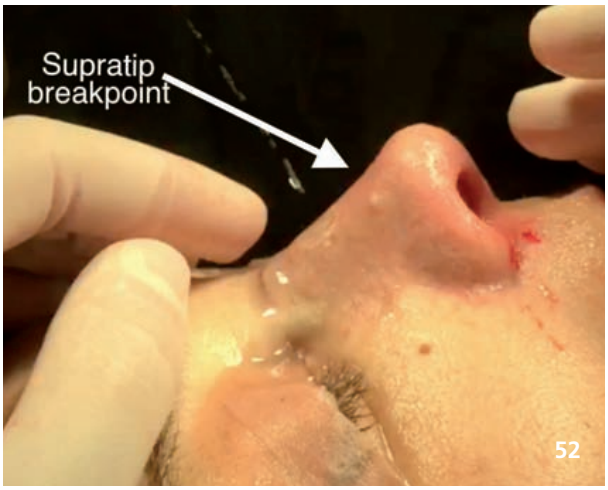

Video: Creación del punto de transición del supratip
https://vilarovira.com/creacion-del-punto-de-transicion-del-supratip/

Password acceso al video: **rvr**

Casos clínicos

Número 1 (Doctor Farchádov Vugar)
Rinoplastia preservativa cerrada con corrección Let Down de una gran joroba. El resultado después de 9 meses (fig. 53,54).



Fig. 53-54 Antes y depués de rinoplastia.

Número 2 (Doctor Almázov Iliá)

La técnica Let Down en cirugía es oportuna para corregir desviaciones de la nariz, y es la llamada "*Let Down* asimétrica". Esta cirugía también puede combinarse con otras cirugías estéticas faciales. A la paciente adicionalmente se le ha realizado una blefaroplastia transconjuntival con transposición de las bolsas grasas mediales para corregir el surco nasolacrimal. El resultado después de 7 meses (fig. 55,56).

Fig. 55-56 Antes y depués de rinoplastia.

Número 3 (Doctor Almázov Iliá)
A veces la rinoplastia no es suficiente para lograr un perfil facial equilibrado. A la paciente se le ha realizado un aumento del mentón mediante lipofilling. El resultado un año después de la cirugía (fig. 58).

Fig. 57-58 Antes y depués de rinoplastia.

Resumen

En los últimos tiempos, vemos lo rápido que evoluciona la tecnología y la medicina. Las operaciones se vuelven mínimamente invasivas y atraumáticas. Revisando con respeto las monografías de nuestros mentores, observamos que con el tiempo, algunos enfoques en diversas operaciones se vuelven irrelevantes ante la realidad moderna. La realización de una rinoplastia cerrada de preservación con el uso de un aparato piezoeléctrico para la osteotomía, nos parece ser el método de operación menos traumático. Antes, cuando operábamos sin prestar atención a la preservación de los ligamentos, pericondrio y periostio, la rinoplastia era una operación bastante rápida para nosotros y nos tomaba de 1 a 2 horas. Hoy en día, la septorinoplastia estética completa nos toma de 3 a 4 horas, pero el número de revisiones ha disminuido en un promedio de 12 a 5 por ciento y solo están relacionadas con correcciones menores que realizamos bajo anestesia local.

Referencias

1. Walter C. The evolution of rhinoplasty. The Journal of Laryngology and Otology. December. 1988; 102:1079-1085.
2. Roe JO. The deformity termed "pug nose" and its correction, by a simple operation. Med Rec. 1887; 31:621.
3. Warner J, Gutowski K, Shama L, Marcus B. National interdisciplinary rhinoplasty. Aesthet Surg J. 2009; 29(4):295-301.
4. Rees TD. Aesthetic Plastic Surgery. W.B. Saunders Company. 1980; 1:455.
5. Çakır B, Öreroğlu AR, Doğan T, Akan M. A Complete Subperichondrial Dissection Technique for Rhinoplasty with Management of the Nasal Ligaments. Aesthetic Surgery Journal. 2012; 32:564–574.
6. Çakır B. Aesthetic Septorhinoplasty. Springer. 2016:439.
7. Daniel RK, Pálházi P. Rhinoplasty: An Anatomical and Clinical Atlas. Springer. 2018:345.
8. Tas S. Superior-Based Transposition Flap: A Novel Technique in Rhinoplasty. Aesthet Surg J. 2018.
9. Blair O. Rogers John Orlando Roe - Not Jacques Joseph - The father of Aesthetic Rhinoplasty. Aesthetic Plastic Surgery. 1986; 10(2):63-88.
10. Tasman AJ. Rhinoplasty - indications and techniques. In: Berghaus A, Ed.Current topics in otorhinolaryngology-head andneck surgery vol. VI. An update on functional and esthetic surgery of the nose and ear Rheinware Verlag, Mönchengladbach. 2008:33-72.
11. Halewyck S, Michel O, Daele J, Gordts F. A review of nasal dorsal hump reduction techniques, with a particular emphasis on a comparison of component and composite removal. B-ENT. 2010; 15:41-48.
12. Gola R. Functional and Esthetic Rhinoplasty. Aesthetic Plastic Surgery. 2003; 27(5):390–396.
13. Sheen JH. Spreader graft: a method of reconstructing the roof of the middle nasal vault following rhinoplasty. Plast Reconstr Surg. 1984; 73:230-239.
14. Gruber RP, Park E, Newman J, Berkowitz L, Oneal R. The spreader flap in primary rhinoplasty. Plast Reconstr Surg. 2007; 119:1903-1910.
15. Oneal RM, Berkowitz RL. Upper lateral cartilage spreader flaps in rhinoplasty. Aesthet Surg J. 1998; 18:370-371.
16. Kovacevic M. Wurm J. Spreader flaps for middle vault contour and stabilization. Facial Plast Surg Clin N Am. 2015; 23:1-9.
17. S. Ozmen, S. Ayhan, K. Findikcioglu, S. Kandal, K. AtabayUpper lateral cartilage fold-in flap: a combined spreader and/or splay graft effect without cartilage grafts. Ann Plast Surg. 2008; 61:527-532.
18. Eren SB, Tugrul S, Ozucer B, Meric A, Ozturan O. Autospreading spring flap technique for reconstruction of the middle vault. Aesthetic Plast Surg. 2014; 38:322-328.
19. Görgülü T, Özer CM, Kargi E. The accordion suture technique: a modified rhinoplasty spreader flap. J Craniomaxillofac Surg. 2015; 43:796-802.
20. Rohrich RJ, Muzaffar AR, Janis JE. Component dorsal hump reduction: the importance of maintaining dorsal aesthetic lines in rhinoplasty. Plast Reconstr Surg. 2004; 114(5):1298-1308; discussion 1309-1312.
21. Huizing EH, de Groot JA. Hump removal. In: Huizing EH, de Groot JA, Eds. Functional reconstructive nasal surgery. Thieme, Stuttgart New York. 2003:212-219.
22. Cochran CS, Marin VP. A systematic approach to open rhinoplasty. Operative techniques Otolaryngol Head Neck Surg. 2007; 18(3):166-171.
23. Nolst Trenité GJ. Surgery of the osseocartilaginous vault. In: Nolst Trenité GJ, Ed. Rhinoplasty. A practical guide to functional and aesthetic surgery of the nose. 3th Ed. Kugler Publications, The Hague. 2005:97-107.
24. Çağıcı CA. Evaluation of postoperative patient satisfaction after covering the nasal dorsum with upper lateral cartilage: "upper lateral closing". Braz J Otorhinolaryngol. 2019; 85:71-77.
25. Lothrop OA. An operation for correcting the aquiline nasal deformity. The use of new instrument. Report of a case. Boston Med Surg J. 1914; 170:835-837.
26. Bazanelli Junqueira Ferraz M, Eduardo Monteiro Zappelini C, Machado de Carvalho G, Caixeta Guimarães A, Takahiro Chone C, Dewes W. Conservative surgery of the nasal dorsum - the philosophy of the septal pyramid adjusting and repositioning (S.P.A.R.). Rev. Bras. Cir. Cabeça Pescoço. 2013; 42(3):124-130.
27. Eisenberg I. A History of Rhinoplasty. SA Medical Journal. 1982; 62:286-92.
28. Skoog T. A method of hump reduction in rhinoplasty. A technique for preservation of the nasal roof. Arch Otolaryngol. 1966; 83:283-287.

29. Constantinidis J, Fyrmpas G. Reinserting the Hump in Primary Rhinoplasty: The Gain Is Three-fold. Plast Reconstr Surg Glob Open. 2016; 4 (10):1021.

30. Lohuis PJ, Faraj-Hakim S, Knobbe A, Duivesteijn W, Bran GM. Split hump technique for reduction of the overprojected nasal dorsum: a statistical analysis on subjective body image in relation to nasal appearance and nasal patency in 97 patients undergoing aesthetic rhinoplasty. Arch Facial Plast Surg. 2012; 14(5): 346-53.

31. Huizing EH. Push-down of the external nasal pyramid by resection of wedges. Rhinology. 1975; 13(4):185–190.

32. Atoloni N Junior, Lunelli V, Lang GP, Melotti LF, Yamamoto TT, Munerolli EJ. Septum pyramidal adjustment and repositioning - a conservative and effective rhinoplasty technique. Braz J Otorhinolaryngol. 2017:1-7.

33. Ferreira MG, Monteiro D, Reis C, Almeida e Sousa C. Spare Roof Technique: A Middle Third New Technique. Facial Plast Surg. 2016; 32(1):111-116.

34. Pinto RM. On the "let-down" procedure in septorhinoplasty. Rhinology. 1997; 35(4):178–180.

35. Barelli PA. Long term evaluation of "push down" procedures. Rhinology. 1975; 13(1):25-32.

36. Saban Y, Daniel RK, Polselli R, Trapasso M, Palhazi P. Dorsal Preservation: The Push Down Technique Reassessed. Aesthet Surg J. 2018; 38(2):117-131.

37. Koçak İ, Doğan R, Gökler O. A comparison of piezosurgery with conventional techniques for internal osteotomy. European Archives of Oto-Rhino-Laryngology. 2017; 274(6):2483–2491.

38. Kurt Yazar S, Serin M, Rakici IT, Sirvan SS, Irmak F, Yazar M. Comparison of piezosurgery, percutaneous osteotomy, and endonasal continuous osteotomy techniques with a caprine skull model. J Plast Reconstr Aesthet Surg. 2019; 72(1):107-113.

39. Goksel A, Saban Y. Open Piezo Preservation Rhinoplasty: A Case Report of the New Rhinoplasty Approach. Facial Plast Surg. 2019; 35(1):113-118.

40. Wähmann M, Riedel F, Kovacevic M, Hopf A, Albers AE. Comparison of piezoelectric and conventional osteotomy in rhinoplasty : A systematic review. HNO. 2019; 67(2):98-109.

41. Ghassemi A, Prescher A, Talebzadeh M, Hölzle F, Modabber A. Osteotomy of the nasal wall using a newly designed piezo scalpel--a cadaver study. J Oral Maxillofac Surg. 2013; 71(12):2155.

42. Ma L, Mattheos N, Sun Y, Liu XL, Yip Chui Y, Lang NP. Wound healing of osteotomy defects prepared with piezo or conventional surgical instruments: a pilot study in rabbits. J Investig Clin Dent. 2015; 6(3):211-20.